

# Siringomas en área genital

## tratados exitosamente con láser Erbium:Yac

*Syringomas in genital area successfully treated with Erbium:Yac laser*

Basilio Bucete, MD<sup>1,2</sup>

Raquel Ávila Hernández, MD, MgSc, PhD<sup>3</sup>

Joselyn Rojas, MD, MgSc<sup>3</sup>

Valmore Bermúdez MD, MgSc, MPH, PhD<sup>3</sup>

<sup>1:</sup> Servicio de Dermatología del Hospital de Especialidades pediátricas. Maracaibo, Edo Zulia

<sup>2:</sup> Cursante del Máster en Dermatología aplicada. Universidad de Alcalá de Henares, Madrid España. Director: Dn. Melchor Álvarez de Mon Soto, MD, PhD.

<sup>3:</sup> Centro de Investigaciones Endocrino Metabólicas "Dr. Félix Gómez". Facultad de Medicina Universidad del Zulia. Maracaibo - Venezuela

Recibido: 20/10/2013

Aceptado: 21/11/2013

### Resumen

Los siringomas son crecimientos benignos de las glándulas sudoríparas ecrinas, los cuales se presentan con más frecuencia en mujeres de mediana edad. El presente caso es de una paciente de 25 años que consultó con cuadro clínico de unos 10 años de evolución con lesiones papulares de 1-3 mm de diámetro, firmes, color piel, ubicadas en el área genital, un área afectada de forma infrecuente por esta condición. Se le realizan 2 biopsias de las lesiones reportando en ambas oportunidades lesiones compatibles con siringomas, por lo cual se realiza tratamiento con Láser Erbium:YAG, en sesiones mensuales durante un año. Las sesiones se realizaron de forma programada con ablaciones aditivas utilizando pulsos (very small pulse) con fluencias que oscilaban entre 250 y 400 mJ. A medida que se progresaba en el tratamiento se trataban las lesiones de forma individual y al final de cada lesión se realizaba un barrido de todas las lesiones, siendo en general bien tolerado. La mejoría clínica reportada por la paciente fue del 80 %, sin cambios en la sensibilidad ni cicatrices residuales, sugiriéndose como una nueva alternativa para el tratamiento de siringomas en esta localización.

**Palabras clave:** Terapia láser, siringomas, láser Erbium:YAG, dermatosis, glándulas ecrinas

### Abstract

Syringomas are benign tumors of the eccrine sweat glands, more frequently observed in middle-aged women. The present case concerns a 25 year old patient who referred the following clinical symptoms during a period of ten years: papule lesions 1-3 mm in diameter, firm, skin colored located in genital area, a zone infrequently affected by this condition. Two skin biopsies were performed reporting findings consistent with syringomas. Treatment was initiated with Laser Erbium:YAG in a monthly sessions for a year using ablations with 250 and 400 mJ micropulses power. Each lesion was treated individually and at the end of each session a sweep of all lesions was performed being generally well tolerated by the patient. Clinical improvement reported was 80%, without sensorial alterations or scarring, suggesting this laser type as a new alternative for the treatment of syringoma in this location.

**Keywords:** Laser therapy, syringoma, Erbium: YAG laser, skin, eccrine glands

22

### Introducción

Los siringomas son crecimientos benignos de las glándulas sudoríparas ecrinas, los cuales se presentan con más frecuencia en mujeres de mediana edad<sup>1</sup>. La localización habitual es el área periorbital, pero también se han descritos casos en cuero cabelludo, frente, axila, tórax anterior, abdomen, extremidades y área genital<sup>2,3</sup>, siendo la vulva una región rara vez afectada<sup>4</sup>.

Se describen cuatro variantes clásicas según Friedman y Butler<sup>5</sup>:

- Forma localizada: la más frecuente caracterizada por presencia de múltiples pápulas en una región determinada
- Forma Familiar
- Asociada al síndrome de Down
- Forma Generalizada

Además de estas formas se ha descrito una variante asociada a la diabetes mellitus<sup>6</sup>. Esta variante resulta de depósitos

de glucógeno en el siringoma como resultado de una deficiencia en la actividad de la fosforilasa del glucógeno y que es clínicamente indistinguible del siringoma clásico, y cuya diferenciación se hace a través de la histología<sup>6</sup>.

El total de casos publicados de siringomas en el área genital es escaso, siendo el primero reportado por Carneiro y cols. en 1971<sup>7</sup>. En Taiwán se describió una serie de casos constituido por 18 mujeres con un promedio de edad de 30 años con siringomas en esta localización<sup>8</sup>. El tratamiento está indicado si las lesiones son sintomáticas y/o por razones estéticas, para lo cual se han empleado medicamentos como la atropina, tretinoína y el ácido tricloroacético, con escasa respuesta clínica. Otros autores han reportado el uso de métodos más invasivos como la escisión quirúrgica, electrodesecación, la crioterapia y el láser<sup>9</sup>. En relación a este último, existen reportes sobre el uso del láser en casos de siringomas ubicados en párpados. Por lo general, el manejo de estas lesiones con cirugía garantiza la extracción de la glándula anormal; sin embargo, al ser lesiones múltiples y de localización en área genital la cirugía deja de ser una buena opción por la posibilidad de compromiso estético, recidivas frecuentes y alteraciones en la sensibilidad de la zona<sup>7</sup>. En este sentido, cobra importancia el desarrollo de nuevas opciones terapéuticas en el manejo de esta condición. Por ejemplo, se ha reportado el uso de láser CO<sub>2</sub> en área vulvar<sup>10</sup>, pero de forma interesante no se ha reportado el uso del láser Erbium:YAG en estos casos, por lo que este reporte probablemente sea el primero en referir la aplicación de este tipo de láser en el manejo de los siringomas múltiples en el área genital.

### Reporte de Caso

Paciente femenina de 25 años procedente de Maracaibo, Venezuela. Acude a consulta por presentar cuadro clínico de unos 10 años de evolución con dermatosis en región vulvar no tratada constituida por múltiples pápulas de color piel comprometiendo aproximadamente un 80% de la superficie de ambos labios mayores y menores, no pruriginosas, no dolorosas, de aparición espontánea y que no se modificaban con la menstruación (Imagen 1, A).

El resto del examen de la piel no evidenció lesiones similares u otras sugestivas de patología. Los exámenes paraclínicos no mostraron alteraciones. Como antecedentes personales refiere diagnósticos de migraña clásica con crisis ocasionales, intolerancia a la lactosa, y endometriosis. Como negativo pertinente refiere la falta de antecedentes familiares de lesiones de este tipo.

Con estos hallazgos se plantea el diagnóstico clínico de siringomas, practicándosele biopsia en 2 ocasiones que corroboran el diagnóstico inicial. El informe anatomopatológico reportó: "secciones de piel con epidermis hiperplásica y proyecciones basales redondeadas; dermis con numerosas formaciones quísticas de pequeño y mediano tamaño revesti-

das por dos o más capas de células escamosas o cilíndricas claras y en la luz material acidófilo o laminar basófilo. Otras estructuras muestran aspecto en "coma". Existe abundante estroma fibroso y algunos granulomas gigantomucinosos. Nota: neoplasia benigna hamartomatosa de origen en anexos epidérmicos ecrinos. Dx: siringomas en labios mayores".

En vista de los hallazgos clínicos e histopatológicos las lesiones se diagnostican como siringomas vulvares localizados. Por este motivo se inicia tratamiento con láser CO<sub>2</sub>, el cual no fue tolerado por la paciente quien refiere dolor intenso. Se planifica cambiar a terapia con láser Erbium:Yag con sesiones de forma programada a razón de una mensual durante un año, con ablaciones aditivas a medida que se progresaba en el tratamiento utilizando pulsos (very small pulse) con fluencias que oscilaban entre 250 y 400 mJ. Las lesiones fueron tratadas de forma individual y al final de cada lesión se realizó un barrido en todas las lesiones. La terapia fue bien tolerada y no se reportaron cambios de coloración, cicatrices residuales ni alteraciones de la sensibilidad en el área. A la fecha de la publicación de este caso se evidencia la eliminación de un 80% de las lesiones. La paciente refiere estar satisfecha con su evolución clínica y decide continuar con la terapia hasta su completa resolución, Imagen (1B).

### Discusión

Los reportes de siringomas vulvares son escasos y en la mayoría de ellos las pacientes reportan prurito como síntoma acompañante (75% de casos), así como empeoramiento de los síntomas en relación con los cambios propios del ciclo menstrual<sup>3,4</sup>. Es frecuente el hallazgo de lesiones similares en otras localizaciones del cuerpo (párpados entre otros)<sup>9</sup>, además del antecedente familiar de casos de este tipo en otros miembros de la familia<sup>9</sup>.

Este caso se considera inusual, puesto que la paciente negó la presencia de prurito, dolor o cambios en relación con la menstruación, tampoco se evidenciaron lesiones extra-genitales y negó igualmente antecedentes familiares.

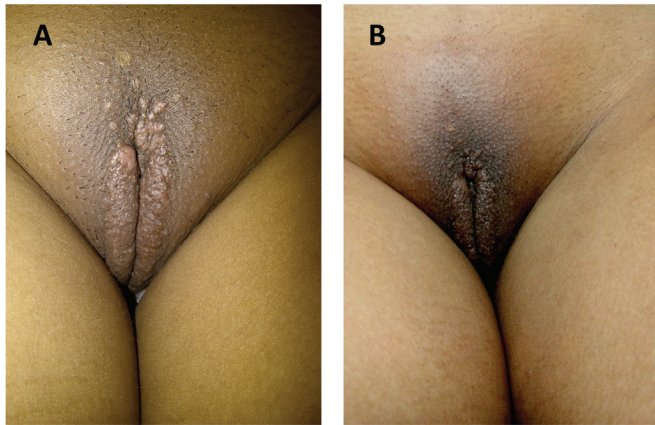
Debe recalarse que la realización de biopsia es mandatoria por los numerosos diagnósticos diferenciales posibles, entre ellos tricoepitelioma desmoplásico, la enfermedad de Fox Fordyce, condilomas planos, quistes epidérmicos, angioqueratoma, fibroma blando y linfangioma circunscrito<sup>1</sup>. La descripción anatomopatológica de este caso confirmó el diagnóstico clínico de siringoma<sup>1</sup>.

A pesar de ser una patología benigna se realizó el tratamiento por razones estéticas debido al gran número de lesiones. En este caso la cirugía no era una buena opción puesto que se asocia frecuentemente a formación de cicatrices anómalas, comprometiendo la sensibilidad y la morfología de la zona y por otra parte el tratamiento farmacológico no estaba indicado puesto que era asintomática. Debido a estas características se decidió iniciar el tratamiento con láser, en

este caso, el láser Erbium:YAG, (longitud de onda de 2940 nm) que se caracteriza por su gran afinidad por el agua, por lo que al impactar sobre la piel encuentra en ella una barrera de contención que genera ablaciones superficiales de pocas micras de profundidad, lo cual permite controlar la profundidad de remoción del tejido diana<sup>11,12,13</sup>. Si se desea lograr mayor profundidad de remoción solo hay que repetir su acción en la misma región obteniendo de esta forma ablaciones capa a capa en forma controlada y menos dolorosas para el paciente, siendo esta una diferencia importante con el Láser CO<sub>2</sub> ya que produce ablaciones más profundas y difíciles de controlar<sup>12,13</sup>. La mejoría clínica reportada por la paciente fue de un 80 %, dato que coincide con nuestra apreciación clínica. Igualmente ha referido no presentar durante el curso del tratamiento cambios en la sensibilidad, ni cicatrices residuales, por lo cual es una alternativa para el tratamiento de siringomas en esta localización. Finalmente, a pesar de la mejoría clínica de este caso debe mantenerse una vigilancia por tiempo prolongado, puesto que las recidivas son frecuentes y ningún tratamiento garantiza su desaparición a largo plazo.

7. Carneiro SJ, Gardner HL, Knox JM. Syringoma of the vulva. Arch Dermatol. 1971; 103:494-496.
8. Huang YH, Chuang YH, Kuo tt, Yang IC, Hong HS. vulvar syringoma: a clinicopathologic and immunohistologic study of 18 patients and results of treatment. J am acad Dermatol. 2003; 48(5):735-739
9. Claudia Ramos, Eberth Quijano, Dina Carayhua, Héctor Jiménez, Angélica Rivera, Siringomas vulvar y palpebral en madre e hija. Dermatol Peru. 2011; 21 (2).
10. SUNG BIN CHO, HEE JUNG KIM, SEONGMIN NOH, SANG JU LEE, YOUNG KOO KIM and JU HEE LEE. Treatment of Syringoma Using an Ablative 10,600-nm Carbon Dioxide Fractional Laser: A Prospective Analysis of 35 Patients. Dermatologic Surgery. 2011; 37 (4): 433–438.
11. M. A. Trelles; Francisco Camacho Martínez; J.L. Cisneros. Láser en dermatología y dermocosmética. 2da Edición. Año 2008. Editorial Aula Médica, España. ISBN: 9788478854462.
12. Kalil, Célia Luiza Petersen Vitelo. Laser e outras Fontes de Luz na Dermatologia. 1a Edição, 2011. Editoral Elsevier. ISBN: 9788535250336.
13. Raulin, Christian; Karsai, Syrus. Laser and IPL Technology in Dermatology and Aesthetic Medicine. 2011. Springer Editorial. SBN 978-3-642-03438-1.

Imagen 1. A: Siringomas en el área genital al momento de la primera consulta. B: Luego del tratamiento con Láser Erbium: Yac.



## Bibliografía

1. Obaidat NA, Alsaad KO, Ghazarian D. Skin adnexal neoplasms-part 2: an approach to tumours of cutaneous sweat glands. J Clin Pathol. 2007; 60: 145-59.
2. Soriano M, Requena L. Siringoma. En: Neoplasias Anexiales Cutáneas. Madrid, Grupo Aula Médica. 2004; 81-8.
3. Belardi mG, maglione ma, vighi S, Di Paola Gr. Syringoma of the vulva. A case report. J reprod med. 1994; 39(12):957-9.
4. Young a, Herman e, Novell H. Syringoma of the vulva: Incidence, diagnosis, and cause of pruritus. Obstet Gynecol. 1980; 55:515-8.
5. Friedman SJ, Butler D.F. Syringoma presenting as milia. J Am Acad Dermatol. 1987; 16:310-4.
6. Jaime Guijarro, José Bañuls Roca, Lucía Carnero González, María Pilar Albares Tendero, Rafael Botella Antón. Siringomas de células claras y diabetes mellitus. Actas Dermo-Sifiliográficas. 2001; 92 (6): 293–295