Caso radiológico del mes

Transformación Cavernomatosa de la Vena Porta

Arce-Sanchez HJ [1]

HISTORIA CLÍNICA

Paciente masculino de 2 años de edad, el cual ingresa al servicio de Urgencias Pediátricas de esta unidad por presentar evacuaciones melénicas cinco días antes de su ingreso y hematemesis en dos ocasiones, refiriendo además antecedente de hospitalizaciones previas por el mismo cuadro.

La literatura es escasa, predominando en casos presentados en edad pediátrica. La presentación clínica más frecuente es hemorragia del tubo digestivo alto, asociado a manifestaciones de hipertensión portal.[1]

En esta ocasión presentamos un caso de transformación cavernomatosa de la porta en un paciente pediátrico, enfocándonos en sus características hemodinámicas y de imagen.

INTRODUCCIÓN

La transformación se envía a valoración por el servicio de gastroenterología, en donde se realiza endoscopía, la cual reporta la presencia de várices esofágicas, la realización de estudio ultrasonográfico reporta la presencia de hipertensión portal, por lo que se realiza estudio de angiotomografía para valoración de órganos internos y extensión de las várices.

Para el estudio angiotomográfico se utilizó un equipo tomográfico multicorte SIEMENS modelo Emotion 6, evaluando la cavidad abdominal en fase arterial, portal y venosa. Se observa hepato-esplenomegalia severa, con heterogeneidad del parénquima hepático en forma difusa, secundario a las distintas zonas de perfusión (arterial/portal/venosa). En los cortes angiográficos se observa adecuado trayecto y calibre de los vasos arteriales dependientes del tronco celiaco, sin encontrar lesiones malformativas **(Figura 1)**.

En los cortes realizados en fase portal se aprecian múltiples vasos tortuosos en el hilio hepático, los cuales siguen

Figura 1. Fase arterial.

Figura 2. Fase portal. Vasos tortuosos en hilio hepático.

[1] Médico Radiólogo, y Jefe del Departamento de Imagenología y Radiodiagnóstico del Hospital General de Culiacán.

Correspondencia, observaciones y sugerencias al Dr. Arce Sánchez al Departamento de Imagenología y Radiodiagnóstico del Hospital General de Culiacán, Correo electrónico: hiramarce@yahoo.com.mx

Recibido el día 10 de marzo del 2009.
Aceptado para publicación 18 de marzo del 2009.
Este artículo puede ser consultado en Imbiomed, Latindex, Periódica y www.hgculiacan.com

Figura 3. Fase portal. Aumento de calibre en hilio esplénico.

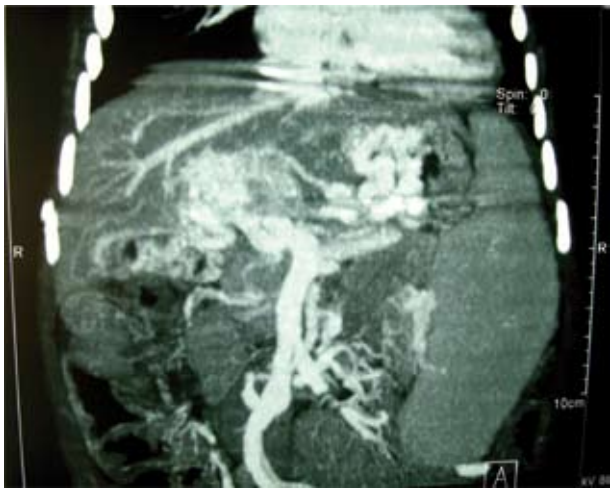

Figura 4. Reconstrucción coronal fase portal.

Figura 5. Reconstrucción parasagital fase portal.

el trayecto de la vena porta, la cual no se logra identificar, no así el trayecto de la vena esplénica, la cual es tortuosa y aumentada de calibre en todo su trayecto **(Figuras 2 y 3)**.

Hay dilatación tortuosa de venas gástricas y esofágicas, que afectan la mucosa del tracto esofágico, secundario a hipertensión portal **(Figuras 4 y 5)**.

El paciente es valorado por el servicio de cirugía vascular, el cual realiza derivación esplenorrenal tipo Warren Warren tras la cual se aprecia mejoría de la sintomatología y descongestión hepática, dando de alta al paciente por mejoría clínica.

DISCUSIÓN

La entidad conocida como transformación cavernomatosa de la porta fue descrita por Balfour y Stewart en 1869 como trombosis y dilatación varicosa de la vena porta que daba como resultado esplenomegalia y ascitis. Köbrich acuñó el término "cavernoma" para describir la condición patológica en la cual la vena porta presenta aspecto esponjoso, dado la gran cantidad de vasos sanguíneos formados. Igualmente acuñó la frase "Transformación cavernomatosa de la vena porta" para implicar que esta condición era secundaria a trombosis portal. [2]

El diagnóstico de la transformación cavernomatosa de la porta es anatomopatológico, pudiendo logr ar diagnósticos con muy alto grado de certeza mediante métodos de imagen como ultrasonido Doppler, angiotomografia o angioresonancia magnética. [1]

La causa principal de esta condición patológica es la trombosis portal, aunque se han propuesto otras dos teorías etiopatogénicas que no han sido del todo demostradas:

Agenesia de la vena porta que lleva al desarrollo de vasos periportales colaterales.

Hemangioma de la vena porta. [2]

A diferencia de lo que se pensaba en años previos, la transformación cavernomatosa puede presentarse a partir de los 6 a 20 días después del evento oclusivo, aún si existe recanalización parcial de la vena.

El desarrollo de los vasos que conforman esta entidad forman un circuito colateral porto-portal que sustituye a la vena trombosada, aunque en forma insuficiente para el flujo esplenomesentérico, por lo que se puede presentar con signos de hipertensión portal. [3]

El hallazgo tomográfico mas frecuente consiste en un acumulo de vasos varicosos en la porta hepatis, aunque se ha descrito también extensión de la cavernomatosis hacia los vasos intrahepáticos, con vena porta de características normales.

Se han descrito además áreas de heterogeneidad parenquimatosa durante las distintas fases vasculares, las cuales se presentan debido a que las zonas hepáticas centrales son

mejor perfundidas que las zonas periféricas por la vena porta cavernomatosa, por lo que se desarrolla un incremento periférico en el flujo arterial.[4]

El tratamiento actual consiste en derivación portosistémica, aunque se han reportado resultados satisfactorios con TIPS (Transjugular intrahepatic portosystemic shunt).[1]

Bibliografía

1. Justiniano P JC, Buckel Ge, Cárdenas S P, Urzúa PC, Schwartz AR, Schatloff BO: Transformación cavernomatosa de la porta. Rev Chil Cir 2003; 55(3):265-266.
2. De Gaetano Anna, Lafortune Michel, et al: Cavernous transformation of the portal vein: Patterns of intrahepatic and Splachnic Collateral Circulation Detected with Doppler Sonography. Am J Roentgenol 1995; 165:1-2.
3. Gallegos Carmen, Velasco Maria, et al: Congenital and Acquired Anomalies of the Portal Venous System. Radiographics. 2002; 22:141-159.
4. Nakao N, Miura K, Takahashi H, Miura T, Ashida H, Ishikawa Y, and Utsunomiya J. Hepatic Perfusion in Cavernous Transformation of the Portal Vein: Evaluation by Using CT Angiography. AJR 1989; 152:985-986.