

# Hematoma espontáneo de la vaina de los rectos del abdomen

## Reporte de un caso

**MARCIAL MORENO-MOLLER<sup>1</sup>, ERICK SOSA-D<sup>2</sup>, MARCEL CAZAREZ-A<sup>3</sup>**

1.-Medico cirujano adscrito del servicio de Cirugía General, 2.-Residente de cuarto año de especialidad en Cirugía General, 3.- Adscrito del servicio de Cirugía General del Hospital General de Culiacán “ Dr. Bernardo J. Gastélum”

Palabras clave; hematoma, vaina, recto, arteria epigástrica

### INTRODUCCIÓN

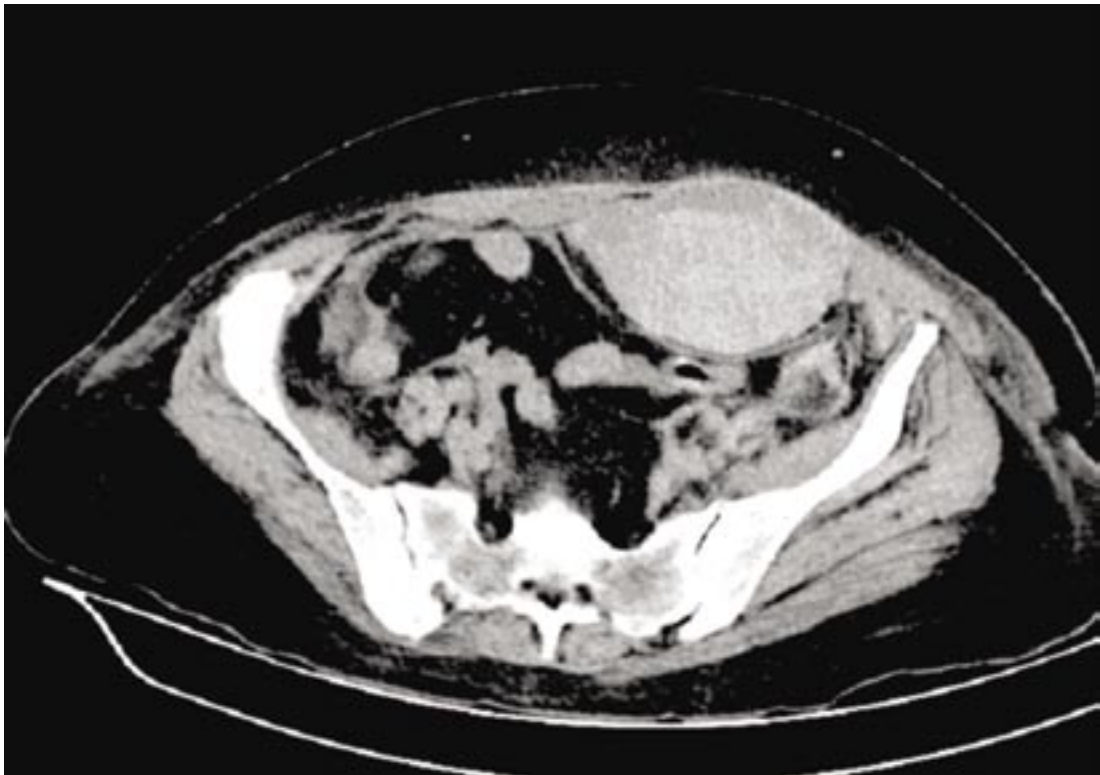
La colección de sangre en la vaina del recto abdominal, es un proceso inusual que simula abdomen agudo, es relativamente benigna y debemos tenerla en mente, cuando estamos ante un paciente con estado de la coagulación mórbito, que de forma aguda presenta dolor en el abdomen, masa abdominal aguda, palpable y dolorosa que cursa con descenso de los parámetros del hematocrito, así como grados variables de inestabilidad hemodinámica, sintomatología que nos puede guiar a realizar una laparotomía exploradora innecesaria. Nosotros presentamos un caso de una

paciente nefropata que presento un hematoma de la vaina del recto durante su estancia intrahospitalaria.

### CASO CLÍNICO

Mujer de 59 años hipertensa, admitida con historia de crisis hipertensiva e insuficiencia renal crónica agudizada. Presentando al sexto día de internamiento y primer día de sesión de hemodiálisis dolor abdominal infraumbilical y de aparición súbita, pungitivo, intenso e incapacitante, así como presencia de masa tumoral en hemiabdomen inferior izquierdo.

Figura 1



## Bibliografía

1. Suleiman S, Johnston ED; The Abdominal Wall: An Overlooked Source of Pain. *American Family Physician* 2001; 64; 431-38
2. Singh HA, Pim J B, Quinn TH; Anatomy of the Anterior Abdominal Wall. *Operative Techniques in General Surgery* 2004; 6; 147-55.
3. Brett WC, Mueller SP; Rectus Sheath Hematoma: Review of 126 Cases at a Single Institution; 2006; 85(2); 105-10
4. Simón Adiego C, Ferri Romero J, Molina Escobar B, Alarcón López A, Tortosa Sánchez A, Carrera Gutiérrez J. et al; Hematoma de la vaina de los rectos: aportación de cuatro nuevos casos. *Cir Esp* 2000; 67: 200-03
5. Cobb WS, Burns JM, Kercher KW, Mathews BD, Norton HJ, Heniford BT; Normal intraabdominal pressure in healthy adults. *J Surg Res* 2005; 129: 231-35.
6. Shimizu T, Hanasawa K, Yoshioka T, Mori T, Kajinami T, Yokoyama K, Sho K, Tani T; Spontaneous hematoma of the lateral abdominal wall caused by a rupture of a deep circumflex iliac artery: report of two cases. *Surg Today*. 2003; 33; 475-78.
7. Neufeld D, Jessel J, Freund U; Rectus sheath hematoma: a complication of laparoscopic cholecystectomy. *Surg Laparosc Endosc* 1992; 2: 344-45.
8. Docherty JG, Herrick AL; Bilateral rectus sheath haematoma complicating alcoholic liver disease. *Br J Clin Pract* 1991; 45: 289
9. García Bear I, Macías Robles MD, Baldonado Cernuda RF, Álvarez Pérez JA, Jorge Barreiro JI Hematoma espontáneo de la vaina del recto: un reto diagnóstico. *Emergencias* 2000;12:269-71
10. Maharaj D, Ramdass M, Teelucksingh S, Perry A, Naraynsingh V; Rectus sheath haematoma: a new set of diagnostic Features, *Postgrad Med J* 2002;78:755-56
11. Moreno GA, Aguayo JL, Flores B, Soria T, Hernandez Q, Ortiz S, et al. Ultrasonography and computed tomography reduce unnecessary surgery in abdominal rectus sheath haematoma. *Br J Surg* 1997; 84: 1295-7.
12. Berna JD, Garcia-Medina V, Guirao J, Garcia-Medina J. Rectus sheath hematoma: diagnostic classification by CT. *Abdom. Imaging* 1996; 21: 62-4.
13. Wai-Kit Ma, Terence Ming-Kit Fung, Yuk-Hoi Lam and James Yun-Wong Lau. Rectus sheath haematoma requiring laparotomy *Surgical Practice* 2006; 10, 45-46
14. Higgs SM, Smith FC; The Surgical Management of Rectus Sheath Haematoma *EJVES* 2005; 9; 93-95
15. Zack JR, Ferral H, Postoak D, Wholey M. Coil embolization of rectus sheath hemorrhage. *J Trauma* 2001; 51: 793-95.

### Enviar correspondencia, observaciones y sugerencias a Marcial Moreno Moller

Departamento de Cirugía General del Hospital General de Culiacán "Dr. Bernardo J. Gastellum" Aldama y Nayarit s/n col. Rosales, Culiacán Sinaloa CP: 80230 Tel. 01(667)716 85 65. ext. 133. e-mail: invhgc@yahoo.com

Este artículo puede ser consultado en la página de internet [www.hgculiacan.com](http://www.hgculiacan.com)