

Artículo original

Marcadores endoscópicos de atrofia vellositaria en pacientes con anemia microcítica y/o ferropénica

Endoscopic markers of villous atrophy in patients with microcytic and/or iron deficiency anemia

Dra. Lourdes Da Silva

Post Grado de Gastroenterología
Facultad de Medicina. Udelar.
Montevideo

Dr. Alberto Sanguinetti

Ex Asistente de la Clínica de
Gastroenterología
Facultad de Medicina. Udelar.
Montevideo

Dra. Virginia López

Ex Asistente de la Clínica de
Gastroenterología
Facultad de Medicina. Udelar.
Montevideo

RESUMEN: Arch Med Interna 2010 - XXXII (4): 59-63

Introducción: la anemia ferropénica (AF) es una forma de presentación de la Enfermedad Celíaca (EC), motivo por el cual, al realizarse la video endoscopia digestiva alta (VEDA), deben tomarse biopsias del duodeno, para su eventual diagnóstico. **Objetivo:** conocer el valor de los elementos macroscópicos de atrofia vellositaria (AV) observados en la VEDA en pacientes con AF. **Método:** se realizó un estudio longitudinal, retrospectivo y analítico de los informes de las endoscopias y de las biopsias de duodeno y una revisión de la historias clínicas. Se incluyeron pacientes a los que se les realizó una VEDA con biopsias de duodeno, que concuerdan con el dato clínico de anemia microcítica y/o ferropénica. **Resultados:** ingresaron 72 pacientes. Se evidenciaron marcadores endoscópicos de atrofia duodenal en 10. La anatomía patológica (AP) confirmó la AV en 8 casos (11,1%). **Discusión:** Este trabajo mostró un valor predictivo positivo (VPP) del 80% por los signos endoscópicos presentes y un valor predictivo negativo (VPN) del 100%. Si bien es una serie pequeña, esto apoyaría la toma de biopsias solo a aquellos pacientes que presentan signos macroscópicos de AV, aunque la literatura recomienda la toma de biopsias, aún en ausencia de signos endoscópicos. **Conclusiones:** el alto VPN apoyaría, la toma de biopsias sólo en aquellos pacientes en que se evidencien signos endoscópicos de AV. Se hace necesario continuar este estudio, con un mayor número de pacientes, para poder dar una recomendación.

Palabras clave: Anemia ferropénica; Enfermedad celíaca; Signos endoscópicos; Biopsia duodenal; Atrofia vellositaria.

SUMMARY: Arch Med Interna 2010 - XXXII (4): 59-63

Introduction: Upper gastrointestinal video-endoscopy (UGIVE) performed to patients with iron deficiency anemia (IDA) must include duodenal biopsies to rule out a potential Celiac Disease (CD), since this anemia is one of its forms of onset. **Objective:** To determine the value of the gross pathology elements of villous atrophy (VA) observed in the UGIVE in patients with IDA. **Method:** This was a longitudinal, retrospective study that includes an analysis of the reports of the duodenal endoscopies and biopsies and a review of the medical records. The patients enrolled were those undergoing UGIVE with duodenal biopsy, who presented with the clinical data of microcytic and/or iron deficiency anemia. **Results:** Seventy-two patients were enrolled. Duodenal atrophy endoscopic markers were evidenced in 10. Pathology confirmed VA in 8 cases (11.1%). **Discussion:** This work showed a positive predictive value (PPV) of 80% for the endoscopic signs present and a negative predictive value (NPV) of 100%. Although the series is small, this would support the indication of biopsy only in those patients that show gross VA signs in the endoscopy, despite the current recommendation in literature to take biopsies even in the absence of endoscopic signs. **Conclusions:** The high VPN would support the biopsy indication only in those patients that show VA signs in

the endoscopy. The study should be continued to include a larger number of patients before a recommendation can be made.

Key words: Iron deficiency anemia. Celiac disease. Endoscopic signs. Duodenal biopsy. Villous atrophy.

INTRODUCCIÓN

La Organización Mundial de la Salud (OMS) define anemia como la disminución de hemoglobina (Hb) por debajo de 13 g/dl en el hombre adulto (mayor de 15 años), por debajo de 12 g/dl en la mujer adulta no embarazada, por debajo de 11 g/dl en la mujer embarazada o un descenso brusco o gradual de 2 g/dl o más de la cifra de Hb habitual de un paciente, incluso aunque se mantenga dentro de los límites normales para su edad y sexo⁽¹⁾. Las anemias pueden clasificarse de acuerdo al volumen corpuscular medio (VCM) en: microcíticas (VCM menor de 80 fl), normocíticas (VCM 80-100 fl) y macrocíticas (VCM mayor de 100 fl). Las causas más frecuentes de anemia microcítica son: déficit de hierro, talasemia, algunos casos de anemia sideroblástica y en forma ocasional, la intoxicación por plomo y algunos casos de enfermedades crónicas⁽²⁾.

La anemia ferropénica (AF) es la causa más común de anemia a nivel mundial con una prevalencia de 5% en las mujeres premenopáusicas y de 1-2% entre los hombres adultos y las mujeres postmenopáusicas constituyendo, 4-13% del total de las consultas en gastroenterología. La ferropenia sin anemia es mayor, con cifras de 9-11% y 7% respectivamente⁽³⁾.

Las causas más frecuentes de ferropenia en orden decreciente son: las pérdidas sanguíneas, la malabsorción y el déficit de hierro en la ingesta (sobre todo en niños y embarazadas).

Las pérdidas sanguíneas (sangrado visible o sangrado oculto) son ocasionadas en hombres adultos y mujeres postmenopáusicas por pérdidas digestivas y en la mujer premenopáusica⁽⁴⁾ por pérdidas ginecológicas y/o digestivas. El estudio de la AF por tanto, debe estar orientado a la cuidadosa inspección de estos sectores de la economía. Para la detección de pérdidas del aparato digestivo se cuenta con diferentes métodos: endoscópicos, angiográficos, radiológicos y centellográficos.

Dentro de los estudios endoscópicos se utiliza la video endoscopia digestiva alta (VEDA), video endoscopia digestiva baja (VEDB), enteroscopia con doble balón y cápsula endoscópica. Los dos primeros son los estudios utilizados

Tabla I. Causas de sangrado oculto gastrointestinal.

Causas más frecuentes	Causas menos frecuentes
Lesiones gástricas o intestinales por uso de ácido acetilsalicílico (AAS)	Esofagitis
Carcinoma de colon	Carcinoma esofágico
Carcinoma gástrico	Ectasia vascular de antro gástrico
Úlcera gástrica benigna	Tumores de intestino delgado
Angiodisplasias	Carcinoma ampular

con más frecuencia en la búsqueda etiológica (Tabla I).

Una vez descartadas las causas antes mencionadas, se deben buscar posibles alteraciones malabsortivas y dentro de ellas especialmente la Enfermedad Celíaca (EC)⁽⁵⁾.

La EC es una enfermedad inflamatoria crónica del intestino delgado que se desarrolla en personas genéticamente susceptibles, desencadenada por el gluten y posiblemente otros cofactores ambientales⁽⁶⁾. Se ha visto que la EC puede ser la responsable de AF en 4-6%⁽⁷⁾.

A su vez, la AF es el síntoma extradigestivo más frecuentemente reportado, alcanzando cifras de hasta 46% en pacientes con EC subclínica/silente en el estudio de Bottaro y colaboradores. Dicha prevalencia es mayor en adultos que en niños⁽⁸⁾.

Por su parte, la EC se encuentra en 8,7% de los pacientes con AF⁽⁹⁾ y 20% de las anemias refractarias al tratamiento⁽¹⁰⁾.

Para confirmar la EC se requiere de serología positiva (anticuerpos antiendomiso (EMA) y/o anticuerpos antitransglutaminasa tisular (tTG)) y la atrofia vellositaria (AV) del intestino delgado en las biopsias de duodeno obtenidas en la VEDA; éste sigue siendo el "gold standard" para el diagnóstico de la enfermedad⁽¹¹⁾.

Todas las pruebas diagnósticas deben realizarse con el paciente expuesto al gluten.

Objetivo del presente estudio

Conocer el valor de los elementos macroscópicos de AV observados en la VEDA y su correlación anatomopatológica, en pacientes con anemia microcítica y/o ferropénica para el diagnóstico de enfermedad celíaca.

Tabla II. Marcadores endoscópicos de atrofia vellositaria.

Signo	Descripción
Signo del peine	Se observa una imagen en el pliegue como si un peine hubiese pasado por él dejando pequeños surcos o escotaduras sobre los mismos.
Aspecto en mosaico de la mucosa	Pérdida del aspecto granular de la mucosa. Sobre la superficie mucosa lisa se observa un dibujo geométrico hexagonal.
Nodularidad en bulbo duodenal	Se observa mucosa nodular.
Disminución del número y/o altura de pliegues	Este signo debe valorarse cuidadosamente dado que puede variar de acuerdo al grado de insuflación que se realice durante la VEDA

VEDA: videoendoscopia digestivo alta.

Tabla III. Clasificación de Marsh (Lesiones histológicas duodenales en la Enfermedad Celíaca).

Tipo Histológico	Linfocitos intraepiteliales (LIE)	Criptas glandulares	Vellosidades
0	Normal	Normal	Normal
1	Aumentado >30/100 células epiteliales	Normal	Normal
2	Aumentado	Hiperplasia	Normal
3 ^a	Aumentado	Hiperplasia	Atrofia leve (ligero acortamiento vellositario)
3b	Aumentado	Hiperplasia	Atrofia moderada (parcial o subtotal)
3c	Aumentado	Hiperplasia	Atrofia severa (total)

Pacientes y métodos

El estudio se llevó a cabo en el Servicio de Endoscopia Digestiva del Hospital de Clínicas (Clínica de Gastroenterología, Profesor Dr. Henry Cohen, Facultad de Medicina, UdelaR) desde octubre del 2007 hasta febrero del 2009. Se realizó un estudio longitudinal retrospectivo y analítico de los informes de las endoscopías valorando la existencia de marcadores endoscópicos de atrofia vellositaria (Tabla II), de las biopsias de duodeno según clasificación de Marsh (Tabla III) y una revisión de la historia clínica.

Criterios de inclusión de Pacientes

Pacientes enviados al Servicio de Endoscopia para realización de una VEDA con el dato clínico de anemia microcítica y/o ferropénica a los que se les realizaron biopsias de duodeno durante el procedimiento endoscópico.

Criterios de exclusión de Pacientes

Fueron excluidos del estudio aquellos pacientes donde la VEDA encontró lesiones que explicaran la anemia (úlceras de Cameron, úlcera gastro duodenal, gastropatía por antiinflamatorios, gastritis hemorrágica, malformaciones y tumores vasculares, neoplasias).

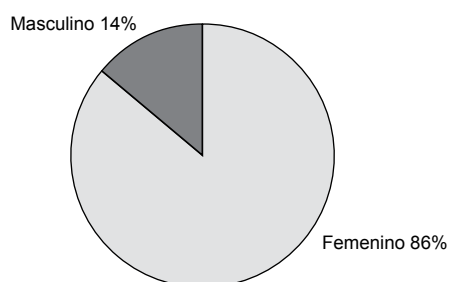


Fig. 1. Representación sectorial de la variable sexo de los pacientes.

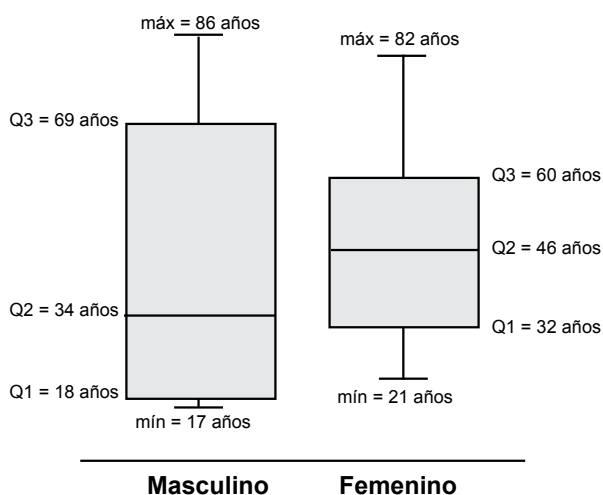


Fig. 2. Box-Plot representando edad y sexo de los pacientes.

RESULTADOS

Se incluyeron en nuestro estudio un total de 72 pacientes, 63 mujeres y 9 hombres (Figura 1). El rango de edad estuvo comprendido entre los 17 y 86 años con una media de 45,44 +/- 17,4 años (media +/- EE).

No se encontraron diferencias estadísticamente significativas al interior de la muestra teniendo en cuenta el sexo y la edad de los pacientes, realizándose Test de Chi cuadrado, (valor p = 0.178) (Figura 2).

Durante la VEDA se evidenciaron marcadores endoscópicos de atrofia duodenal en 10 de 72 endoscopías realizadas. En la Tabla III se resumen las frecuencias de los hallazgos endoscópicos. El signo del peine fue el signo más observado (6/10).

La anatomía patológica (AP) confirmó AV (Marsh III) en 8/72 casos (11,1%), todos correspondieron a mujeres, con una edad media de 52 años.

Tabla IV. Signos endoscópicos.

Signos endoscópicos	Número de casos
Signo del peine	6
Disminución del número de pliegues	4
Disminución de la altura de los pliegues	4
Nodularidad en bulbo duodenal	2
Aspecto en mosaico de la mucosa	1

Tabla V. Relación entre los hallazgos endoscópicos y la atrofia vellositaria.

	Con atrofia vellositaria	Sin atrofia vellositaria	Subtotal
Endoscopia +	8	2	10
Endoscopia -	0	62	62
Subtotal	8	64	72

Tabla VI. Positividad de anticuerpos para EC (AGA: antigliadina, EmA: antiendomiso, tTG: antitransglutaminasa).

Caso	Atrofia duodenal endoscópica	Atrofia vellositaria histológica	Anticuerpo positivo
1	sí	sí	AGA, EmA
2	sí	sí	AGA, tTG
3	sí	sí	AGA, tTG
4	sí	sí	AGA, EmA, tTG
5	sí	sí	AGA, tTG
6	sí	sí	AGA, EmA, tTG
7	sí	sí	EmA, tTG
8	sí	sí	AGA, EmA

Al comparar los hallazgos endoscópicos con los resultados de la AP, se encuentran 2 casos con patrón endoscópico de atrofia duodenal (disminución de la altura de los pliegues en un caso y signo del peine en otro), que no se confirmaron histológicamente (Tabla IV).

Para la prueba endoscópica el cálculo de la validez interna da los siguientes resultados:

Sensibilidad = $8/8 = 1 = 100\%$

Especificidad = $62/64 = 0.969 = 96,9\%$

Si en cambio nos referimos a los valores predictivos que tendrá la prueba, esto es a posteriori de realizada, se observa que:

Valor predictivo positivo = $8/10 = 0.80 = 80\%$

Valor predictivo negativo = $62/62 = 1 = 100\%$

De los 8 casos con AV, los 8 tuvieron anticuerpos positivos (Tabla V).

Si tenemos en cuenta la relación entre AV y positividad de los anticuerpos, encontramos una prevalencia de 11,1% (8/72) de EC en la población analizada.

Los 2 pacientes que tenían marcadores endoscópicos de

AV, (disminución de la altura de los pliegues en un caso y signo del peine en otro), que luego no fue confirmada por AP, presentaron anticuerpos negativos para EC, lo que confirma que la detección endoscópica de signos de EC tuvo 2 casos falsos positivos en esta población.

DISCUSIÓN Y COMENTARIOS

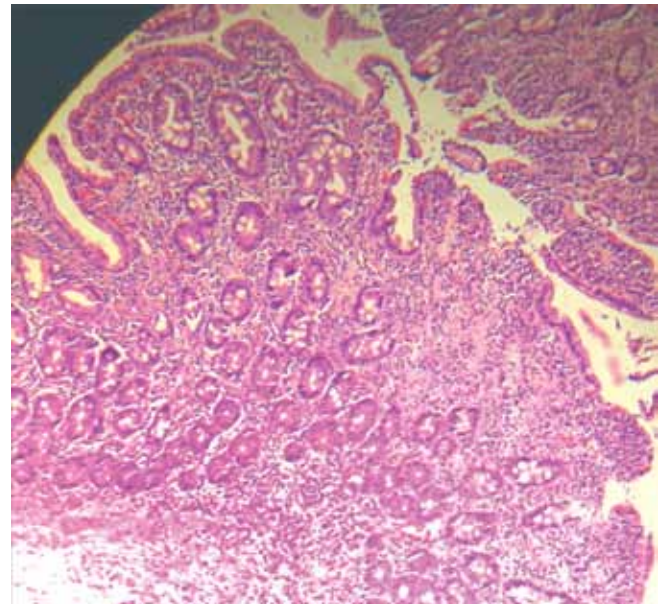
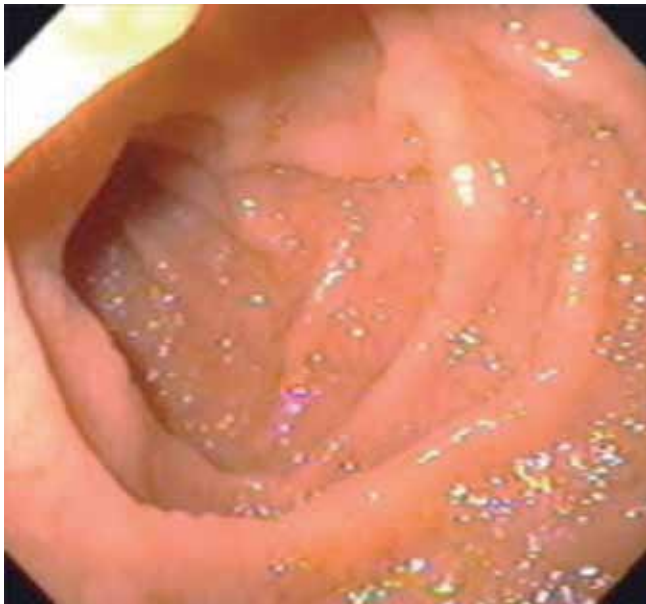
La AF constituye la anemia más frecuente a nivel mundial siendo su principal causa las pérdidas sanguíneas. Una vez descartadas éstas como causa de anemia, se deben buscar alteraciones malabsortivas como otro posible mecanismo etiológico. La EC cobra importancia dado que en la actualidad sigue siendo subdiagnosticada, con una relación entre pacientes diagnosticados y sin diagnosticar que puede llegar a ser tan elevada como de 1:7⁽¹²⁾. Esta se presenta en la mayoría de los casos en forma oligosintomática siendo una causa común de alteraciones hematológicas y dentro de éstas, la AF puede ser la única alteración presente para pensar en dicha enfermedad⁽¹³⁾.

La Sociedad Británica de Gastroenterología elaboró guías para el manejo de los pacientes con AF en el año 2005, donde recomendó la toma de biopsias duodenales al momento de la VEDA si no se encuentra una causa obvia de AF durante ella⁽⁷⁾.

En la serie analizada, el objetivo fue establecer el valor de la biopsia duodenal en los pacientes con anemia microcítica y/o ferropénica para el diagnóstico de AV y su correlación con los elementos endoscópicos. Se describen 10 casos con elementos endoscópicos de atrofia, confirmándose en 8 de ellos, lo que da una relación de 8:72 (11,11%) de probables pacientes celíacos en la población estudiada.

En estos 8 pacientes se confirmó la EC por serología.

Estos resultados son compatibles con los datos aportados por los diferentes autores, pero más altas que la serie presentada por Mandal y et al, quienes encuentran una incidencia de 1,8% de nuevos pacientes celíacos en una población adulta con AF⁽¹⁴⁾. Este mayor porcentaje puede obedecer a que nuestra serie es más pequeña en número y que a nuestro servicio llegan los pacientes que ya fueron exhausti-



Figs. 3 y 4. Aspecto endoscópico de la segunda Biopsia duodenal. Se observa atrofia porción duodenal, donde se observa vellositaria de moderada a severa con festoneado de los pliegues. Alteración de la relación cripto-vellositaria. (Gentileza Dra. Virginia López.)

vamente estudiados (sesgo poblacional).

Los 2 pacientes que presentaban elementos endoscópicos de AV la cual no fue confirmada posteriormente por AP, presentaron serología negativa para EC. En uno de los casos estaba presente el signo del peine, signo de valor para el diagnóstico de AV, mientras que en el otro caso el signo descrito fue una disminución de la altura de los pliegues. Este último signo es poco sensible ya que cambia con el grado de insuficiencia del duodeno.

En el presente estudio, la variabilidad inter observador ha sido una limitante, lo que puede explicar estos 2 casos de falsos positivos.

La sensibilidad y especificidad de la endoscopia en esta serie fue del 100% y del 96,9% respectivamente. Obtuvimos un valor predictivo positivo (VPP) del 80% por los signos endoscópicos presentes (nodularidad de la mucosa, disminución del número de pliegues, festoneado de los mismos o signo del peine) y un valor predictivo negativo (VPN) del 100%. Dickey et al, en cambio encuentran una sensibilidad del 87,5% y una especificidad del 100% dentro de su serie con un VPP del 100% y un VPN del 99%⁽¹⁵⁾.

Estos datos, por el alto VPN (100%) estarían apoyando la toma de biopsias sólo en aquellos pacientes en que se evidencien signos endoscópicos de AV, pero este entendido deja de ser tan claro al compararlo con la serie de Dickey concibiendo que esta conducta pueda ser controversial al dejar pacientes sin diagnosticar.

Por un lado, la toma de biopsias a todos los pacientes conduce a una carga de trabajo para la unidad de anatomía patológica poco redituable dado que sólo un mínimo porcentaje de los pacientes en los que no se evidenciaron signos endoscópicos pueden ser celíacos (Figuras 3 y 4).

Por otra parte, debe recordarse que muchas de las lesiones se presentan con una distribución parcheada lo que da lugar a una distribución desigual de los signos macroscópicos⁽¹⁶⁾.

Reyes et al, concluyen en un trabajo realizado en Argentina, que la biopsia duodenal de rutina debería hacerse a todos los pacientes con alto riesgo de presentar la enfermedad, sin importar la apariencia observada en la VEDA⁽¹⁷⁾.

Por lo tanto se hace necesario continuar este estudio con un mayor número de pacientes. Esto permitiría establecer pautas en los pacientes con AF al momento que se les realiza una VEDA; para saber si es necesario biopsiar a todos ellos o sólo a quienes muestren elementos endoscópicos de atrofia.

Agradecimientos

A Anaulina Silveira (Analista en Economía, Docente G.1 Dpto. de Métodos Cuantitativos, Facultad de Medicina. Inte-

grante de la Unidad de Apoyo Metodológico del Comité de Investigación Médica del Hospital de Clínicas) por su disposición.

BIBLIOGRAFÍA

1. WHO. Iron deficiency anemia. Assessment, prevention, and control. A guide for programme managers. 2001.
2. Hernández-Nieto L, Hernández-García MT. Enfermedades del sistema eritrocitario. Anemia posthemorrágica. Anemias por déficit y/o trastorno metabólico de hierro. En: Ferreras P, Rozman C (eds.). Medicina Interna Vol. II. Barcelona: Doyma; 1992. p. 1617-22.
3. Iade B. Carta gastroenterológica 2007; 15(1):1-20.
4. Vannella L, Aloe Spiriti MA, Cozza G, et al. Benefit of concomitant gastrointestinal and gynaecological evaluation in premenopausal women with iron deficiency anaemia. *Aliment Pharmacol Ther.* 2008 Aug 15;28(4):422-30.
5. Sánchez R JM. Déficit de hierro sin pérdidas hemorrágicas evidentes: ¿un "reto" para la práctica clínica? *An. Med. Interna (Madrid)* 2003;20: 225-226.
6. Di Sabatino A, Corazza G R. Coeliac disease. *Lancet* 2009;373:1480-93.
7. British Society of Gastroenterology. Guidelines for the management of iron deficiency anaemia 2005.
8. Bottaro G, Cataldo F, Rotolo N, Spina M, Corazza G R. The clinical pattern of subclinical/silent celiac disease: an analysis on 1026 consecutive cases. *Am J Gastroenterol* 1999;94:691-6.
9. Grisolano SW, Oxentenko AS, Murray JA, Burgart LJ, Dierkhising RA, Alexander JA. The usefulness of routine small bowel biopsies in evaluation of iron deficiency anemia. *J Clin Gastroenterol.* 2004 Oct;38(9):756-60.
10. Carroccio A, Iannitto E, Cavataio F, et al. Sideropenic anemia and celiac disease: one study, two points of view.. *Dig Dis Sci.* 1998 Mar;43(3):673-8.
11. Bai J, Zeballos E, Fried M, et al. WGO - OMGE Practice guideline Celiac Disease. *World GE News* 2005;10:S1-S8.
12. Fasano A, Catassi C. Current approaches to diagnosis and treatment of celiac disease: an evolving spectrum. *Gastroenterology* 2001; 120: 636-51.
13. Hin H, Bird G, Fisher P, Mahy N, Jewell D. Coeliac disease in primary care: case finding study. *BMJ.* 1999;382:164-7.
14. Mandal A K, Mehdi I, Munshi S K, Lo T C N. Value of routine duodenal biopsy in diagnosing coeliac disease in patients with iron deficiency anaemia. *Postgraduate Medical Journal* 2004;80:475-477.
15. Dickey W, Hughes D. Prevalence of celiac disease and its endoscopic markers among patients having routine upper gastrointestinal endoscopy. *Am J Gastroenterol.* 1999 Aug;94(8):2182-6.
16. Alberto Ravelli, M.D., Stefania Bolognini, M.D., and Vincenzo Villanacci, M.D. Variability of Histologic lesions in relation to biopsy site in gluten-sensitive enteropathy. *Am J Gastroenterol* 2005;100:177-185.
17. Reyes H, Niveloni S, Moreno ML, Vázquez H, Hui Jer H, et al. *Acta Gastroenterol Latinoam* 2008;38:178-186.