

Artículo original

Esofagitis eosinofílica en el adulto: presentación de 5 casos

Eosinophilic esophagitis in the adult: presentation of 5 cases

Dr. Alberto Sanguinetti

Asistente de la Clínica de
Gastroenterología.
Facultad de Medicina. UdelaR.
Montevideo

Dr. Nicolás González

Asistente de la Clínica de
Gastroenterología.
Facultad de Medicina. UdelaR.
Montevideo.

Dr. Jorge Pérez-Gatto

Ex Asistente de la Clínica de
Gastroenterología.
Facultad de Medicina. UdelaR.
Montevideo.

Dr. Daniel Taullard

Profesor Agregado de la Clínica de
Gastroenterología.
Facultad de Medicina. UdelaR.
Jefe del Servicio de Endoscopia
Digestiva y Gastroenterología.
Hospital Británico. Montevideo.

RESUMEN: Arch Med Interna 2010 - XXXII;1:13-16

Introducción: la esofagitis eosinofílica (ee) es una entidad de interés creciente caracterizada en el adulto por disfagia y episodios de impactación alimentaria recurrentes. **Objetivos:** describir las características clínicas, endoscópicas e histológicas de un grupo de pacientes a los que se les ha realizado el diagnóstico de ee en el servicio de endoscopia del hospital británico. **Pacientes y métodos:** se realizó un estudio descriptivo, retrospectivo de una serie de casos de pacientes adultos diagnosticados de ee en un periodo de 3 años. En todos los casos se realizó endoscopia digestiva alta con toma de biopsias. Se documentaron además los antecedentes de atopía. **Resultados:** se diagnosticaron 5 pacientes con ee. Todos los casos fueron de sexo masculino con una edad media de 44 años. El total de pacientes presentó disfagia y en 2 de ellos hubo que realizar endoscopia de urgencia por impactación alimentaria. Todas las endoscopias presentaron hallazgos patológicos típicos de ee. En ninguno de ellos se identificaron elementos clínicos de alergia o asma en sus antecedentes personales. **Conclusiones:** la esofagitis eosinofílica es una enfermedad poco frecuente. Se presentan 5 casos con un rango de edad entre 21 a 59 años. La disfagia se presentó en todos los casos. El diagnóstico se sospechó por el aspecto endoscópico y fue confirmado por el hallazgo histopatológico por la presencia de un infiltrado eosinófilo. Si bien es una patología poco frecuente debería considerarse en presencia de disfagia o impactación de alimentos principalmente si se observan alteraciones de la mucosa esofágica con independencia de la edad o de antecedentes de atopía.

Palabras clave: Esofagitis eosinofílica, Diagnóstico.

SUMMARY: Arch Med Interna 2010 - XXXII;1:13-16

Introduction: eosinophilic esophagitis (ee) is a condition of increasing importance, characterized by dysphagia and recurrent episodes of food impaction. **Objectives:** describes the clinical, endoscopic and histological characteristics of a group of patients in whom an ee was diagnosed at the department of endoscopy of the british hospital. **Patients and methods:** this is a descriptive, retrospective study of a series of cases of adult patients with the diagnosis of ee in a 3-year period. In all cases the patients underwent an endoscopy with sampling of the upper gi tract. The history of atopy was also documented. **Results:** five patients were diagnosed an ee. All the patients were males, their mean age being 44 years. All the patients presented dysphagia and 2 of them required an urgency endoscopy because of food impaction. All the endoscopies showed pathology findings typical of ee. No clinical elements of allergy or asthma had been identified in their personal histories. **Conclusions:** eosinophilic esophagitis is a rare disease. The study includes 5 cases, with ages ranging from 21 to 59 years of age. Dysphagia was present in all cases. The endoscopy led to the suspicion of the diagnosis, which was confirmed by the presence of eosinophilic infiltrate in the histology. Although it is a rare

disease, it should always be considered in the presence of dysphagia or food impaction, mainly if there are changes in the esophageal mucosa regardless of age or history of atopy.

Keywords: Eosinophilic esophagitis, Diagnosis.

INTRODUCCIÓN

La Esofagitis Eosinofílica (EE) es una condición caracterizada por la infiltración eosinofílica de la mucosa esofágica. En su etiopatogenia se postula que la infiltración de la pared esofágica por leucocitos eosinófilos y su degranulación posterior en las capas musculares y nerviosas producirían las alteraciones motoras y estructurales observadas.

Desde el punto de vista clínico, el síntoma más frecuente es la presencia de disfagia intermitente a menudo acompañada de episodios de impactación de alimentos, también se puede manifestar por síntomas de reflujo gastroesofágico refractarios al tratamiento médico o quirúrgico. Tradicionalmente identificada como una patología rara y casi exclusiva de la edad pediátrica, en los últimos años se ha evidenciado un aumento en su prevalencia entre la población adulta^(1,2). Es más frecuente en pacientes jóvenes, de sexo masculino y que presentan antecedentes de atopia⁽³⁾. La historia natural ha mostrado la persistencia de la disfagia en el tiempo y ausencia de progresión a otros sectores del tubo digestivo o de malignidad⁽⁴⁾.

Entre los hallazgos endoscópicos típicos, aunque inespecíficos, la mayoría de las series estudiadas^(5,6) coinciden en que entre el 80-90% de los pacientes presentan alteraciones de la mucosa esofágica como ser la presencia de anillos dando el aspecto de "traquealización esofágica" (Figura 1), surcos longitudinales, estenosis, placas y exudados blanquecinos⁽⁷⁾.

Desde el punto de vista histológico se caracteriza por la infiltración de eosinófilos en un número mayor a 15 por campo de gran aumento (Figura 2).

La detección de sensibilización a aeroalergénos y alimentos, así como la mejoría clínica observada tras las dietas de exclusión, refuerza el papel de la sensibilización alérgica en la etiopatogenia de la EE⁽⁸⁾. Es por esto que se recomienda la realización de minuciosos estudios inmunoalérgicos para tratar de demostrar el papel de cada alérgeno en cada caso.

Desde el punto de vista terapéutico, además de la dieta se recomienda el uso de corticoides por vía oral o tópicos. Por su carácter crónico y su creciente prevalencia, es que existe interés en la validación entre los adultos de elementos diagnósticos y terapéuticos, actualmente en uso entre la población pediátrica.

OBJETIVOS

Describir la presentación clínica, endoscópica e histológica de un grupo de pacientes a los que se les ha realizado el diagnóstico de EE en el Servicio de Endoscopia del Hospital Británico.

MATERIAL Y MÉTODOS

Se incluyeron de forma retrospectiva aquellos pacientes que en un período de 3 años concurren al servicio de endoscopia digestiva por disfagia o impactación de alimentos que en la endoscopia se encontraron alteraciones del patrón mucoso sugerentes de afectación por EE. En todos los casos se realizaron biopsias de diferentes sectores esofágicos. Se consideró diagnóstico de EE la presencia de 15 o más eosinófilos en al menos uno de los campos de gran aumento (x400) de las biopsias esofágicas obtenidas. Las muestras fueron procesadas y estudiadas por un grupo de anatomopatólogos expertos.

RESULTADOS

Se diagnosticaron 5 pacientes con EE. Todos fueron varones con una edad media de 44 años.

En todos los casos el síntoma que motivó la consulta fue por disfagia, presentando además 2 de ellos impactación de alimentos a los que hubo que realizarles una endoscopia de urgencia para su desimpactación. En ninguno de ellos se identificaron elementos clínicos de alergia o asma en sus antecedentes personales. Todos ellos presentaron patrones endoscópicos típicos sugerentes de EE. El hallazgo endoscópico más frecuente fue la presencia de líneas verticales en todos los casos (100%), seguidos por el aspecto del esófago traquealizado en 2 casos (40%) y exudados blanquecinos en 1 (20%) paciente. Los hallazgos clínicos, endoscópicos e histológicos se muestran en la Tabla I.

DISCUSIÓN Y COMENTARIOS

Desde que se describió por primera vez hace casi 30 años por Landres et al, la incidencia de EE se ha ido incrementando desconociéndose actualmente su real prevalen-

Tabla I: Características clínicas, endoscópicas e histológicas de los pacientes con EE.

Caso	Edad	Sexo	Síntomas	Asma	Alergia	Hallazgos endoscópicos	Nº de eosinófilos por campo
Caso 1	21	M	Impactación	No	No	Líneas verticales	78
Caso 2	55	M	Disfagia	No	No	Líneas verticales	25
Caso 3	33	M	Disfagia	No	No	Anillos Líneas verticales	40
Caso 4	52	M	Impactación	No	No	Líneas verticales Anillos	30
Caso 5	59	M	Disfagia	No	No	Líneas verticales Exudados	de 50

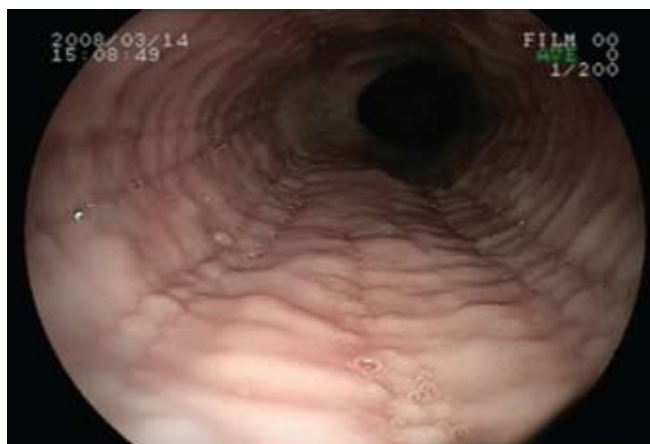

Fig. 1: Traquealización esofágica

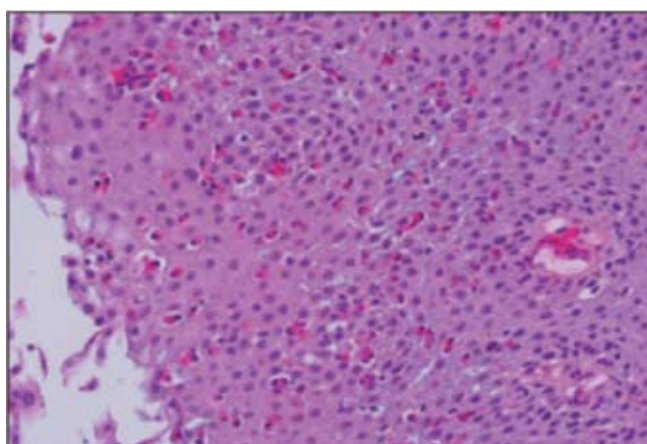


Fig. 2: Infiltrado eosinófilo a nivel del epitelio en número mayor a 15 por campo de gran aumento

cia⁽⁹⁾. La forma de presentación de la EE incluye disfagia, impactación del bolo alimenticio, dolor torácico, dolor abdominal y síntomas de ERGE⁽¹⁰⁾. De estos síntomas, la disfagia parece ser la forma de presentación más frecuente⁽¹¹⁾, como sucedió en la totalidad de los pacientes de este trabajo.

Respecto a la patogenia parece existir una respuesta aberrante a alérgenos^(5,6), que explica que el 50% de los pacientes con EE en edad pediátrica presenten síntomas de atopía. En adultos esta asociación varía entre un 29-60%.

Se ha descrito la asociación de la EE con el sexo masculino, pacientes jóvenes, asmáticos y con alergias alimentarias. Sin embargo, es posible diagnosticar la EE en pacientes mayores de 50 años sin antecedentes de un terreno alérgico. En este trabajo todos los pacientes correspondieron al sexo masculino, en ningún caso se demostró un terreno de atopía y la edad de presentación fue mayor a lo publicado en otros estudios donde la edad promedio de diagnóstico es entre los 15 a 38 años⁽¹²⁾.

En la actualidad, el diagnóstico de EE está basado en el número de eosinófilos a nivel del epitelio escamoso. Si bien el número de eosinófilos requeridos para el diagnóstico ha variado con el correr de los años, actualmente se recomienda, de acuerdo a un consenso realizado recientemente por el American Gastroenterological Association (AGA), un recuento de 15 eosinófilos por campo de gran aumento como número de corte para poder establecerlo⁽³⁾. En esta serie todos los pacientes presentaron más del recuento de eosinófilos requerido.

En relación a los hallazgos endoscópicos, se han descrito el esófago traquealizado, bandas longitudinales, anillos distales, estenosis, exudados mucosos o la fragilidad de la mucosa como las alteraciones más frecuentemente encontradas, sin que ninguna de ellas sea patognomónica de EE. En el grupo de pacientes de este trabajo los signos endoscópicos más frecuentes fueron la presencia de líneas verticales y el hallazgo de anillos concéntricos. Si bien para la selección de estos casos se partió de los hallazgos endoscópicos orientadores para el diagnóstico de esofagitis eosinofílica, hay autores que recomiendan la biopsia frente a la presencia de síntomas compatibles, aun en ausencia de alteraciones macroscópicas.

Aunque algunos autores⁽¹³⁾ refieren una mayor incidencia de complicaciones durante la endoscopia, como ser los

desgarros mucosos, en ninguno de los paciente se produjeron complicaciones.

Agradecimientos

Dra. Mariela Rondán y Dr. Jorge Vercelli por el procesamiento y análisis anatomopatológico de las muestras .

BIBLIOGRAFÍA

1. Straumann A, Simon HU. Eosinophilic esophagitis: Escalating epidemiology J Allergy Clin Immunol 2005;115:418.
2. Ganapathy A Prasad, Thomas C Smyrk, Cathy Schleck, et al. Secular trends in the epidemiology and outcomes of eosinophilic esophagitis in Olmsted County, Minnesota (1976-2007), (abs). Gastroenterology 2008;134:S289.
3. Dellon E, Gibas W, Woosley J, Rubinas T, Shaheen N. Increasing Incidence of Eosinophilic Esophagitis: A Persistent Trend After Accounting for Procedure Indication and Biopsy Rate, (abs). Gastroenterology 2008;134:S1972.
4. Straumann A, Spichtin HP, Grize L, Bucher KA, Beglinger C, Simon HU. Natural history of primary eosinophilic esophagitis: a follow-up of 30 adult patients for up to 11.5 years. Gastroenterology 2003;125:1660-1669.
5. Straumann A, Spichtin H, Bucher KA, Herr P, Simon H. Eosinophilic esophagitis: red on microscopy, white on endoscopy. Digestion 2004; 70: 109-16.
6. Yan BM, Schaffer EA. Eosinophilic esophagitis: a newly established cause of dysphagia. World J Gastroenterol 2006; 12 (15): 2328-34.
7. Variabilidad histopatológica y correlato endoscópico en adultos con esofagitis eosinofílica. Nirmala Gonsalves, Maria Policarpio-Nicolas, Qing Zhang, M Sambasiva Rao, Ikuo Hirano. Gastrointest Endosc 2006;64,313-319.
8. Spergel JM, Andrews T, Brown-Whitehorn TF, Beausoleil JL, Licouras CA. Treatment of eosinophilic esophagitis with specific food elimination diet directed by a combination of skin prick and patch tests. Ann Allergy Asthma Immunol 2005; 95: 336-43.
9. Landres RT, Kuster GG, Strum WB. Eosinophilic esophagitis in a patient with vigorous achalasia. Gastroenterology 1978; 74: 1298-301.
10. Remedios M, Campbell C, Jones DM, et al. Eosinophilic esophagitis in adults: clinical, endoscopic, histologic findings and response to treatment with fluticasone propionate. Gastrointest Endosc 2006; 63: 3-12.13.
11. Staumann A, Spichtin HP, Grize L, et al. Natural history of eosinophilic esophagitis: a follow-up of 30 adult patients for up to

- 11.5 years. *Gastroenterology* 2003;125: 1660.
12. A. J. Lucendo Villarín, G. Carrión Alonso et al. Eosinophilic esophagitis in adults, an emerging cause of dysphagia. Description of 9 cases. *Rev Esp Enferm Dig*, 2005; 97(4): 229-239.
13. Samuel Nurko MD, Glenn T, Furuta MD. Eosinophilic esophagitis. *GI Motility online* 2006. Disponible en: <http://www.nature.com/gimo/contents/pt1/full/gimo49.html>.
14. S. H. Mackenzie*, M. Go, B. Chadwick, K. Thomas*, et al. Eosinophilic oesophagitis in patients presenting with dysphagia –a prospective analysis. *Aliment Pharmacol Ther* 28, 1140–1146, 2008.