

Casuística de interés

Crisis paratiroidea hipercalcémica

Hypercalcemic Parathyroid Crisis

Dra. Jimena Prieto

Residente de Medicina Interna.
Facultad de Medicina. UdelaR.
Montevideo.

Dr. Germán Magalhaes

Asistente de Clínica Médica
Facultad de Medicina. UdelaR.
Montevideo.

Dr. Miguel Pessolano

Médico
COMERO - Rocha.

Dr. Eduardo Quintana

Asistente de Clínica Médica
Facultad de Medicina. UdelaR.
Montevideo.

Dra. Delia Pereyra

Médica
COMERO - Rocha.

Dr. Mario Llorens

Profesor Agregado de Clínica Médica
Facultad de Medicina. UdelaR.
Montevideo.

RESUMEN: Arch Med Interna 2009 - XXXI; 2-3: 81-84

La crisis paratiroidea hipercalcémica es una forma de presentación poco frecuente del hiperparatiroidismo primario, está caracterizada por: hipercalcemia severa, insuficiencia renal, deshidratación y obnubilación progresiva. Se analiza el caso clínico de una paciente de 64 años de edad que consulta por cuadro depresivo. Los estudios confirman el diagnóstico de crisis paratiroidea debida a adenoma paratiroideo.

Palabras clave: Hiperparatiroidismo, Hipercalcemia, Adenoma paratiroideo, Trastornos mentales.

SUMMARY: Arch Med Interna 2009 - XXXI; 2-3: 81-84

The hypercalcemic parathyroid crisis is an unusual clinical presentation of primary hyperparathyroidism, it is characterized by: severe hypercalcemia, renal failure, dehydration and progressive clouding of consciousness. We analyzed the case of a 64 years old patient who consulted for a depressive episode. The evaluation confirms the diagnostic of parathyroid crisis caused by parathyroid adenoma.

Keywords: Hyperparathyroidism, Hypercalcemia, Parathyroid adenoma, Mental disorders.

INTRODUCCIÓN

El hiperparatiroidismo primario cursa asintomático en el 50% de los casos, por lo que es de importancia su alta sospecha diagnóstica, siendo fundamental la valoración de la calcemia en pacientes que presentan elementos clínicos que nos hagan sospechar su alteración⁽¹⁾. El diagnóstico definitivo de hiperparatiroidismo primario se establece mediante la demostración de hipercalcemia asociada a niveles elevados de PTH en sangre. Se considera calcemia normal cuando su valor es de 8,5 a 10,5 mg/dl. Hipercalcemia leve: 10,6 a 12 mg/dl, hipercalcemia moderada: 12 a 14 mg/dl, e hipercalcemia severa cuando su valor es mayor a 14 mg/dl⁽²⁻⁴⁾.

La crisis paratiroidea tiene muy baja incidencia, se estima que corresponde a 1,6 a 6% de los casos de hiperparatiroidismo primario⁽⁵⁾. Los niveles séricos de calcio pueden llegar a 26 mg/dl, con una media de 17 mg/dl⁽⁶⁾.

Cuando el médico se enfrenta a pacientes que presentan cambios en el estado mental, debemos pensar si estos son debidos a una enfermedad médica⁽⁷⁾. El diagnóstico y tratamiento precoz de ésta tiene importancia pronóstica. Siendo un claro ejemplo el caso clínico que se analiza, que se presentó como una crisis hipercalcémica, cuadro de instalación aguda y urgencia médica por se.

Historia Clínica

Paciente de sexo femenino, 64 años, labores.

AP: Hipertensión arterial leve.

Motivo de ingreso: enviada por psiquiatra para estudio por cuadro depresivo.

Enfermedad Actual

Comenzó un mes previo al ingreso con cambios del carácter, irritabilidad, trastornos del sueño, dificultad para con-

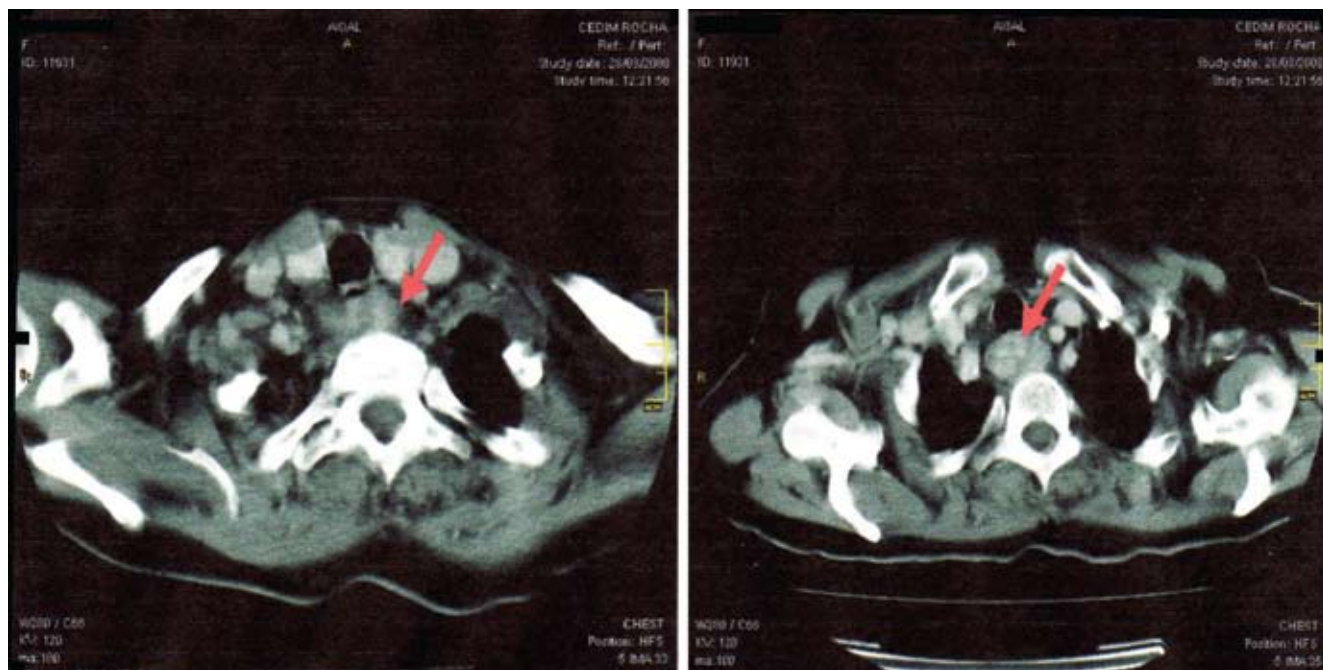


Fig. 1. Tomografía axial computada de cuello donde se señala el adenoma paratiroides.

centrarse, desinterés por actividades habituales. Fatigabilidad muscular sin fenómeno de apokamnosis ni cefaloparesia. Concomitantemente astenia, adinamia, anorexia y adelgazamiento de 10 kg en los últimos meses. Tránsito digestivo: vómitos postprandiales precoces ocasionales y disfagia intermitente. Tránsito urinario: sin particularidades. No cefaleas, no convulsiones. No fiebre. No dolores óseos. Medicada con enalapril y fluoxetina. No otros fármacos.

Examen: vigil, bien orientada en tiempo y espacio, buen estado general.

Piel y mucosas normocoloreadas, sin lesiones. Bucofaringe: lengua seca.

Cuello: no se palpa tiroides.

Examen cardiovascular: ritmo regular de 80 cpm. Ruidos bien golpeados sin soplos. Presión arterial 130/70 mm de Hg.

Examen pleuropulmonar: sin particularidades.

Abdomen: blando, depresible, indoloro, no se palpan tumoraciones. Fosas lumbares: libres e indoloras

Neurológico: psiquismo descrito, por momentos tendencia al sueño. No rigidez de nuca. Pares craneanos y sector espinal sin particularidades.

Paraclínica

Hemograma: Hto 32% Hb 11.2 g/dl GB 10.000 PLT 139.000 VES 85.

Azoemia: 0,97 g/l. Creatininemia: 2 mg/dl. Glicemia: 112 mg/dl.

TSH: 0.67 Uui/ml.

Ionograma: Na 146 meq/l. K 3.2 meq/l. Calcemia 16.98 mg/dl. Fosforemia: 2.9 mg/dl.

Proteínograma electroforético: normal. Proteinuria de Bence Jones: negativa.

Mielograma: normal.

Dosificación de hormona paratiroidea (PTH): 14,414 pg/ml.

Ecografía de cuello: a nivel del pasaje cérvico-torácico, por debajo de los lóbulos tiroideos, se observan dos imágenes nodulares hipocóicas de 20 x 30 mm que podrían ser de

origen paratiroides.

Tomografía cuello, tórax, abdomen (Figura 1): debajo de la tiroides y detrás de la tráquea y del esófago, al que desplaza, se observa una formación ovoidea, sólida, captante, de bordes bien definidos de 25 x 30 mm, que puede corresponder a un adenoma paratiroides. Resto del estudio normal.

Centellograma paratiroides (Figura 2): área captante por debajo y detrás del polo inferior del lóbulo derecho tiroideo que sugiere un adenoma paratiroides.

A las 72 hs., coincidiendo con el aumento de la cifra de calcemia, instaló depresión de conciencia, en apirexia y sin elementos de hipertensión endocraneana ni focalidad neurológica.

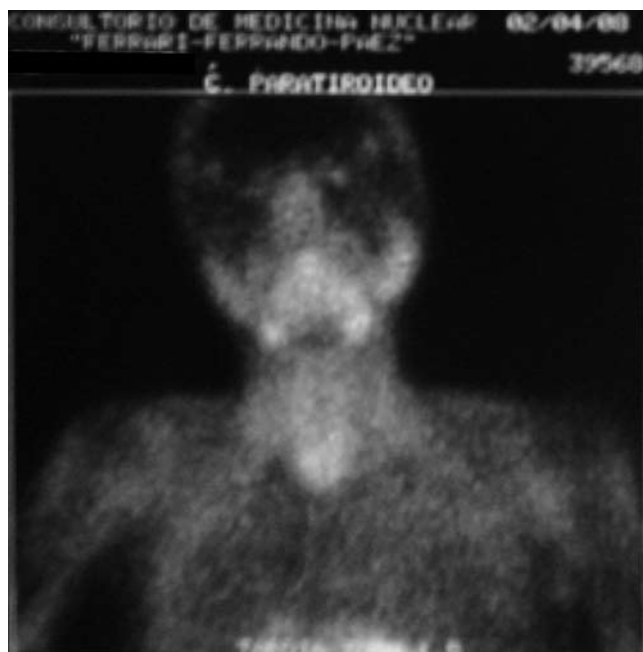

Fig. 2. Centellograma paratiroides. Se observa área captante por debajo y detrás del polo inferior del lóbulo derecho tiroideo, correspondiendo a adenoma paratiroides.

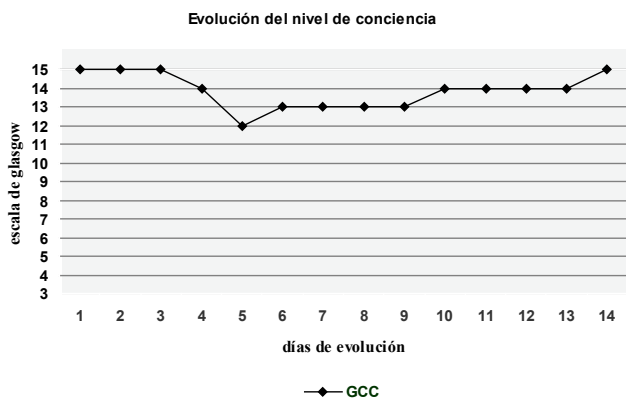


Fig. 3. Relación entre los valores de calcemia y el nivel de conciencia expresado en escala de Glasgow.

gica, presentando al examen un Glasgow 12 (Figuras 3 y 4). Se plantea su etiología metabólica (hipercalcemia, deshidratación) y se descartan causas infecciosas o estructurales (tomografía de cráneo normal y punción lumbar con citoquímico normal y cultivo estéril).

Tratamiento y evolución

Como tratamiento fisiopatológico de la hipercalcemia se realizó hidratación con solución salina al 0,9% (4 litros día) y diuréticos de asa del tipo furosemide (20 mg cada 8 horas). Concomitantemente se administraron inhibidores de la reabsorción ósea, calcitonina spray y bifosfonatos, Pamidronato 90 mg i/v.

Presentó buena evolución clínica. Recupera el nivel de conciencia y remiten las manifestaciones neuropsiquiátricas y digestivas. En la paraclínica se observa corrección de las cifras de calcemia y normalización de la función renal. Una vez estabilizada la paciente se realizó adenomectomía paratiroidea sin incidentes. La anatomía patológica confirma el planteo de adenoma paratiroideo.

DISCUSIÓN Y COMENTARIOS

Al enfrentarse a un paciente con síntomas de la esfera neuropsiquiátrica, se está obligados a descartar causas orgánicas. En ausencia de signología focal neurológica, es imprescindible la valoración del medio interno.

En el caso de nuestra paciente, se presentó con elementos clínicos sugestivos de hipercalcemia: irritabilidad, fatigabilidad muscular, astenia, adinamia, anorexia, intolerancia digestiva alta. Los planteos clínicos fueron: hipercalcemia secundaria a patología tumoral o hiperparatiroidismo primario siendo estas dos entidades responsables de hasta el 90% de las hipercalcemias. (1) La presencia de PTH con valores muy por encima del rango de la normalidad selló el diagnóstico de Hiperparatiroidismo primario, confirmándose mediante estudios imagenológicos un adenoma paratiroideo.

Los tumores que con más frecuencia se presentan con hipercalcemia son pulmón, riñón, mama, linfoma, mieloma múltiple. (8)

El hiperparatiroidismo primario es debido en 80% de los casos a adenoma paratiroideo único, hiperplasia primaria de paratiroides en 15% y carcinoma paratiroideo en 1 a 2% de los casos. También puede formar parte de endocrinopatías familiares: síndrome endócrino-neoplásico múltiple MEN 1 (hiperparatiroidismo, adenomas hipofisarios y tumores en el páncreas) y MEN II (carcinoma medular tiroideo, hiperparati-

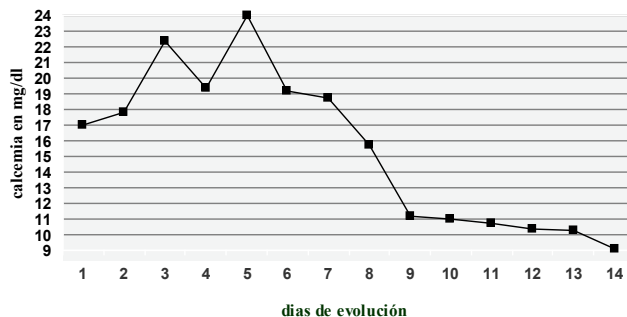


Fig. 4. Evolución de la calcemia durante la internación.

roidismo y feocromocitoma).

En las neoplasias, los mecanismos que producen el aumento del calcio sérico pueden ser dos: fenómenos paraneoplásicos con secreción de proteína relacionada con la PTH (PTHr) y las metástasis osteolíticas. (8)

El hiperparatiroidismo primario se caracteriza por hipersecreción autónoma de PTH, lo que provoca hipercalcemia y afectación ósea, renal y de otras partes del organismo. En grado variable las manifestaciones clínicas dependen de los efectos del exceso de calcio y de PTH sobre sus órganos diana y varían desde la hipercalcemia ligera asintomática con fases de normocalcemia de evolución crónica hasta la rarísima "tormenta paratiroidea" o crisis paratiroidea, caracterizada por hipercalcemia extrema, insuficiencia renal, deshidratación y obnubilación progresiva, clínica con que debutó nuestra paciente. (1,8)

Los síntomas secundarios a la hipercalcemia incluyen a nivel psiconeuromuscular: alteración de la conciencia, convulsiones, letargia, gastrointestinales: anorexia, vómitos, pancreatitis, estreñimiento, úlcus; renales: polidipsia-poliuria, nefrolitiasis, nefrocalcinosis, insuficiencia renal; cardiovasculares: hipertensión arterial; en el electrocardiograma puede observarse alargamiento del PR, acortamiento QT, bradicardia, bloqueo AV de primer grado. Cuando los niveles de calcio permanecen elevados por tiempo prolongado se manifiesta por calcinosis a nivel renal, pancreático, mucosa gástrica, pulmón, piel, corazón, etc. (3,4,9).

En el caso clínico analizado observamos que el nivel de calcemia se correlaciona con el deterioro del nivel de conciencia. Coincidiendo con la literatura revisada.

El tratamiento de la hipercalcemia varía en función de la gravedad del cuadro; cuando la hipercalcemia es severa las medidas fundamentales son: la hidratación con solución salina, la diuresis forzada con diuréticos de asa, bifosfonatos por vía intravenosa y calcitonina (2).

CONCLUSIONES

La existencia de un trastorno del estado mental obliga siempre a valorar si éste es secundario a una enfermedad médica. La valoración del medio interno debe incluir la calcemia.

La crisis paratiroidea hipercalcémica, aunque es una forma de presentación poco frecuente del hiperparatiroidismo primario, se debe tener en cuenta en cuadros clínicos compatibles, ya que su diagnóstico y tratamiento precoz mejoran notablemente el pronóstico.

BIBLIOGRAFÍA

1. Amado J. Hiperparatiroidismo primario (epidemiología, clínica, diagnóstico). Manual Práctico de Osteoporosis y Enfermedades

- del metabolismo mineral. Madrid. Carpio 2004 cap 63.p 355-358.
2. Potts J. Enfermedades de las glándulas paratiroides y otros procesos hipercalcémicos e hipocalcémicos. En: Medicina Interna. Harrison Bramwald (Ed). Madrid: Mac Graw- Hill; 2001.p 2579-2603.
 3. Di Lorenzi R.Valiño J. Alteración del metabolismo de Calcio. Paciente Grave no Crítico en Medicina Interna. Montevideo. Arena 2004. P 167-181.
 4. Bilezikian J. Primary Hyperparathyroidism and Hypoparathyroidism. Conn's Therapy. 2008.Section 9: p 634-636.
 5. Phitayakorn R. McHenry C. Hiperparathyroid Crisis: Uses of bisphosphonates as a bridge to Para thyroidectomy. J Am Coll Surg 2008;206:1106-1115. © 2008 by the American College of Surgeons).
 6. Rico Lenza H. Enfermedades por exceso y defecto de Parathormona. Medicine 1998; 7(86): 4047-4054
 7. American Psychiatric Association. Diagnostic and Statistical Manual of Mental Disorders. 4th ed. Text rev. Washington, DC: American Psychiatric Association; 2000 DSM-IV-TR Diagnostic Criteria for Delirium Due to a General Medical Condition.
 8. Cinza Sanjurjo S. Nieto Pol E. Hipercalcemia. Guías Clínicas 2005; 5(21).
 9. Torres Ramírez A. Alteración del metabolismo del medio interno. Farreras Rozman. Barcelona. Harcourt 2005. 1853-1863.